

COMMENT TUER UN CANCER AVEC DE LA LUMIERE ?



La Thérapie Photodynamique

Auteur(s) : **BOYER J., MAUNOURY V**

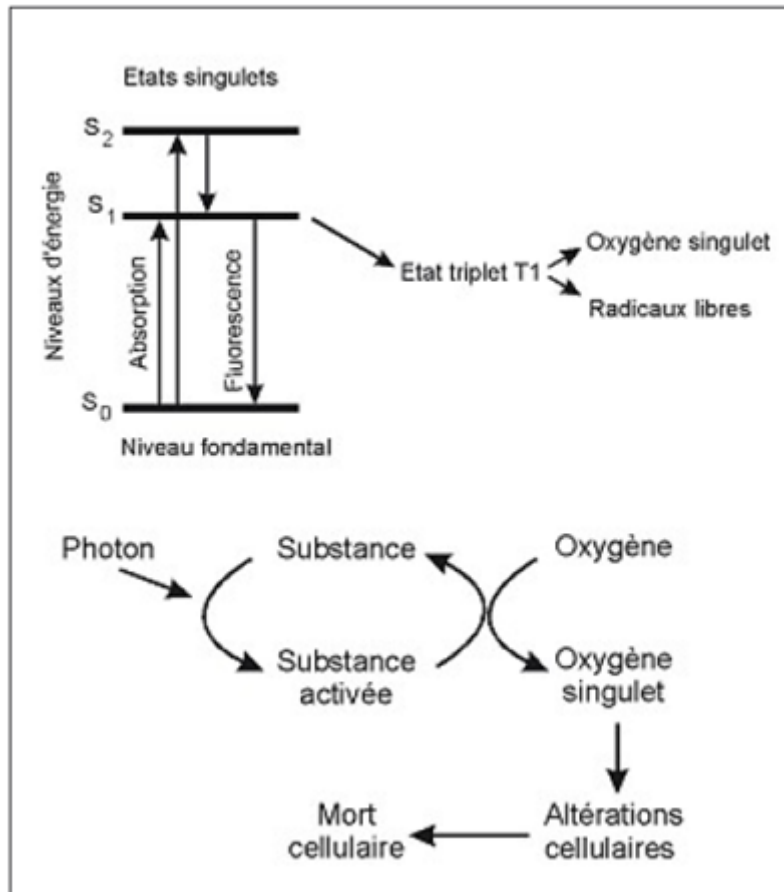
Introduction

La thérapie photodynamique (PDT) est une technique dont les principes biophysiques ont été expérimentalement établis il y a 100 ans par Raab O. et Tappeiner HV. [1, 2]; les travaux initiaux ont montré notamment que les porphyrines sont préférentiellement captées par les cellules cancéreuses en faisant apparaître une fluorescence rouge lors d'une exposition à la lumière de longueur d'onde appropriée; dans certaines conditions, elles vont pouvoir interagir avec l'énergie lumineuse et provoquer des réactions aboutissant à la nécrose cellulaire. La PDT consiste ainsi à sensibiliser les tissus cancéreux à l'action de la lumière par l'injection préalable d'une molécule photosensibilisante préférentiellement captée et retenue dans les tumeurs cancéreuses; c'est en 1978 que Dougherty en réalisera les premières applications en cancérologie digestive avec l'Hématoporphyrine Dérivée (HpD) [3]. Près de 25 années se sont écoulées, et fort est de constater que cette technique n'a pas atteint l'essor et la reconnaissance que l'on pouvait en attendre compte tenu de ses avantages théoriques sur les autres stratégies thérapeutiques en cancérologie; diverses raisons à ce constat d'échec peuvent être avancées 1) Difficultés techniques d'obtention en laboratoire des molécules photosensibilisantes de première génération de maniement difficile et de toxicité non négligeable. 2) Coût et difficultés d'utilisation des lasers à colorants nécessitant la collaboration de plusieurs compétences biophysiques et cliniques difficiles à réunir sur un même site; 3) Absence jusqu'à ces dernières années de données de la littérature convaincantes, notamment absence d'études prospectives randomisées; 4) Désintérêt des groupes pharmaceutiques pour la recherche et la commercialisation de nouveaux photosensibilisants; 5) Développement en parallèle de nouvelles stratégies thérapeutiques concurrentes (endoscopiques, radiochimiothérapiques...). Pourquoi alors s'intéresser à nouveau à cette technique? Pour 4 raisons essentielles 1) Développement et commercialisation actuelle et future de nouvelles molécules

photosensibilisantes; 2) Facilité d'utilisation et relatif faible coût des nouvelles sources lasers (lasers diodes); 3) Diversité et performance des nouveaux diffuseurs optiques; 4) Résultats favorables à la PDT utilisant les nouveaux photosensibilisants dans un certain nombre d'affections précancéreuses ou cancéreuses notamment de l'œsophage et des voies biliaires.

Mécanismes d'action anti-cancéreuse de la thérapie photodynamique

Après injection intraveineuse du photosensibilisant en soi inactif, celui-ci va être capté et fixé préférentiellement par les tumeurs cancéreuses pour des raisons diverses liées en partie à la texture histopathologique du tissu cancéreux (richesse vasculaire, anarchie du drainage lymphatique, large secteur interstitiel, abondance de macrophages) et à l'hydro et liposolubilité du photosensibilisant facilitant sa pénétration dans les cellules néoplasiques. Dans un deuxième temps, l'exposition de la tumeur à une lumière colorée de type laser va provoquer une photo activation définie par le changement d'état des molécules chromophores induit par la lumière (photons). Par absorption de la lumière, les molécules acquièrent de l'énergie et passent d'un état de repos S_0 à différents états excités (S_1 , S_2 ...); le premier état dit singulet (S_1) est occupé directement ou après désactivation partielle très rapide des états supérieurs. La molécule excitée possède un excès d'énergie qu'elle va perdre rapidement et spontanément soit sous forme de chaleur, soit en émettant une fluorescence (photo diagnostic), soit enfin, en passant par un état intermédiaire dit «triplet» responsable des phénomènes de photosensibilisation; l'excès d'énergie de l'état triplet peut être transféré à l'oxygène qui est ainsi excité et appelé alors oxygène singulet; la molécule revient ensuite à son état initial et est prête pour une nouvelle collecte d'énergie lumineuse. A partir de l'état triplet, en plus de l'oxygène singulet, des radicaux libres (superoxyde et hydroxyle) sont également formés. Bien que l'ensemble des mécanismes ne soient pas totalement connus, il semble que ce soit l'oxygène singulet et pour une moindre part les radicaux libres qui soient les agents cytotoxiques principaux; la cytotoxicité induite par la PDT est donc principalement le fait de phénomènes d'oxydation entraînant la dégradation des acides aminés, de certaines bases nucléiques et des lipides composant les membranes cellulaires et les mitochondries [4, 5]. La cytotoxicité induite par la PDT est influencée par la concentration en oxygène du tissu tumoral; des zones anoxiques pouvant exister au sein d'une tumeur, ceci peut expliquer l'efficacité inégale et partielle du traitement nécessitant une exposition complémentaire.



Modalités pratiques

» Les différents photosensibilisants

Les photosensibilisants les plus employés sont les photosensibilisants dits de première génération comprenant l'hématoporphyrine dérivée (HpD), la Dihématoporphyrine ether (DHE) et le Porfimère sodique (Photofrin®) qui est le plus largement utilisé dans le monde (USA, Canada, Japon, Allemagne) et qui est le seul actuellement commercialisé en France ayant obtenu l'Autorisation de Mise sur le Marché (AMM) en 1996; ces substances malheureusement ont un coût élevé et des effets secondaires non négligeables compte tenu des sites d'action antitumorale et d'une demi-vie longue responsable d'un risque de photosensibilité cutanée durant 4 à 6 semaines. Actuellement, de nouvelles molécules de seconde génération sont en cours d'évaluation; ce sont entre autres l'acide-5-aminolévulinique (5-ALA) et la meta-tetrahydroxyphenyl chlorin (mTHPC ou Foscan®). De nombreuses autres molécules photosensibilisantes sont à l'étude.

» Modalités pratiques de la PDT exemple de l'œsophage

D'un point de vue pratique, la thérapie photo dynamique d'un cancer de l'œsophage utilisant le Photofrin® se déroule en deux phases; la première phase consiste à injecter en intra veineux 2 mg/kg de Photofrin; 48 h après l'injection, délai minimum nécessaire pour concentrer le photosensibilisant dans le tissu tumoral à des taux 3 fois supérieurs aux tissus voisins, la tumeur est éclairée avec une lumière émise dans le rouge de 630 nm fournie par

une source laser à diodes; cette lumière est transmise par un diffuseur de lumière cylindrique de longueur adaptée à la longueur de la lésion à traiter, disposé au bout d'une fibre de verre passant dans le canal opératoire d'un endoscope standard; cette lumière pénètre dans les tissus sur une profondeur de 3 à 5 mm environ. L'irradiation de la tumeur doit être uniforme et complète; la dose de lumière nécessaire (dosimétrie) pour obtenir la destruction complète de la tumeur tout en respectant les tissus sains est fonction d'un certain nombre de paramètres qu'il est difficile de maîtriser en totalité, expliquant les différences de réponse d'un malade à un autre. Dans le cas de diffuseur cylindrique, la dose de lumière exprimée en Joules/cm est calculée selon la formule suivante dose de lumière (J/cm) = débit de puissance totale du diffuseur (W) x durée du traitement (sec) /longueur du diffuseur (cm). Le débit de puissance du diffuseur étant réglé à 400 mW x longueur de diffuseur (cm), il faudra une durée d'exposition de 12 minutes 30secondes pour atteindre une dose de lumière de 300 J/cm, ce qui est la dose habituellement utilisée pour le traitement des cancers de l'œsophage. Bien que le traitement soit indolore, une anesthésie générale est conseillée. La nécrose tumorale étant retardée, il faudra attendre 2 à 3 jours pour obtenir l'effet thérapeutique qui peut être apprécié par endoscopie; à cette date, pourront exister des douleurs thoraciques et une dysphagie en rapport avec la nécrose et l'inflammation et l'œdème réactionnel; d'autres symptômes précoces sont possibles nausées, fièvre...; ces symptômes durent quelques jours et sont rarement intenses. Le bilan thérapeutique sera effectué 1 mois plus tard par endoscopie et biopsies pour apprécier le caractère complet ou incomplet du traitement; dans 30 à 50% des cas, surviendra après PDT par Photofrin® une sténose fibreuse cicatricielle nécessitant parfois plusieurs séances de dilatation; elle serait d'origine ischémique par vasoconstriction et thrombose des vaisseaux, facteurs participant à la destruction tumorale; elle pourrait être prévenue par l'utilisation d'applicateur à ballonnet ou lorsque la lésion n'est pas circonscrite par l'utilisation d'applicateurs fenestrés permettant une irradiation sur un champ inférieur à 240°.

La nécrose tissulaire n'est pas immédiate et devra être appréciée par endoscopie 2 à 3 jours après l'illumination. Le cas échéant, en cas de résultat insuffisant ou parcellaire, une séance complémentaire de 50 joules/cm pourra être délivrée, ceci jusqu'à la 96e heure après l'injection de Photofrin®; l'effet thérapeutique sera réellement apprécié 6 à 8 semaines plus tard après cicatrisation de la nécrose.

» Prévention des réactions de photosensibilité

La PDT est accessible aux gastroentérologues du fait de sa relative facilité de mise en œuvre; toutefois, les modalités pratiques spécifiques et les complications potentielles nécessitent une formation à la fois du gastroentérologue, mais aussi du personnel soignant pour que la PDT puisse se dérouler avec le maximum d'efficacité et le minimum d'effets secondaires. L'information préalable du patient au cours d'une consultation est essentielle; elle est facilitée par un «Guide du patient» fourni par les laboratoires Axcan, donnant au patient toutes les informations nécessaires pour prévenir les réactions de photosensibilité; les risques de réactions de photosensibilité (coups de soleil, rougeurs, œdème) sont majeurs les 30 premiers jours suivant l'injection de Photofrin® pouvant persister à un degré moindre jusqu'à 90 jours. Durant le premier mois, le patient devra se tenir à l'abri de la lumière du jour et de fortes lumières intérieures. Toutefois, le noir complet n'est pas conseillé, une exposition à un éclairage intérieur de faible intensité favorisant la dégradation du Photofrin® retenu dans la peau réduisant ainsi la période de photosensibilité; seuls les éclairages puissants et directs tels les halogènes, néons ou ampoules de plus de 60 watts sont à proscrire.

» Applications cliniques

Elles résultent, au terme d'un bilan pré-thérapeutique, d'une discussion en Unité de Concertation Pluridisciplinaire en Oncologie. Il faut distinguer les indications de l'AMM des photosensibilisants et celles en cours d'évaluation. Ce sont respectivement :

- les dysplasies de haut grade sur endobranchyœsophage et les récives œsophagiennes superficielles après traitement locorégional du cancer de l'œsophage;
- les cancers superficiels non accessibles à une autre thérapeutique, les cholangiocarcinomes non résécables et/ou non opérables et les cancers du pancréas non résécables et/ou non opérables.

» Les dysplasies de haut grade (DHG) sur endobranchyœsophage (EBO)

Le risque de dégénérescence proche de 50% à 5 ans des dysplasies de haut grade sur endobranchyœsophage justifie une prise en charge thérapeutique agressive qui vise 1) à supprimer la dégénérescence présumée superficielle (écho endoscopie); 2) à détruire la métaplasie intestinale spécialisée et à permettre son remplacement par une muqueuse malpighienne, réparation favorisée par l'association d'un traitement prolongé et renforcé par un inhibiteur de la pompe à protons. Chez des patients volontiers âgés, fragiles et surtout asymptomatiques, la mise en œuvre d'un traitement endoscopique est une alternative séduisante à une œsophagectomie. La PDT peut être préférée à une mucosectomie soit très large, circonférentielle, encore peu pratiquée, soit souvent incomplète lorsque la lésion dysplasique est mal limitée et qui laisse en plus persister le risque de lésions synchrones méconnues ou métachrones au sein de l'EBO restant[6]. La PDT offre l'avantage théorique d'un traitement global et homogène qui peut être réalisé en une séance. L'expérience d'Overholt fait autorité chez 100 malades avec une dysplasie de haut grade dont 13 ADK traités par PDT (Photofrin®), une destruction de la DHG a été obtenue dans 91% des cas et de l'EBO dans 43% des cas [7]. Ces résultats ont été confirmés par une étude multicentrique internationale montrant, 2 ans après le diagnostic d'une dysplasie sévère, une évolution dans 13% des cas vers un ADK dans le groupe traité par PDT (et omeprazole®) versus 28% dans le groupe simplement surveillé et traité par omeprazole® ($p < 0,05$) [8]. La persistance de reliquats superficiels d'EBO, sous forme d'îlots ou de languettes, peut ensuite être éradiquée par une électrocoagulation par plasma argon. Plus ennuyeux est le risque de persistance d'îlots glandulaires sous épithéliaux; il semble moins important qu'après électrocoagulation; il justifie le maintien d'une surveillance endoscopique que l'on peut proposer de réaliser annuellement. Récemment, Pech et al. ont rapporté les résultats à long terme (3 ans) de la thérapie photodynamique par le 5-ALA, administré per os avec une illumination dans l'infrarouge, de 66 cas d'EBO soit en dysplasie sévère, soit avec un carcinome intra muqueux. Si une destruction complète de la lésion visée a été obtenue dans quasiment tous les cas, une récive a été observée au cours du suivi dans 20 à 30% des cas sans obérer cependant la survie actuarielle à 5ans [9]. Encore plus récemment, la même équipe allemande a confirmé l'intérêt d'une approche endoscopique pragmatique de l'œsophage de Barrett en dysplasie sévère, soit par mucosectomie lorsque la lésion dysplasique était bien identifiable, soit par PDT (5-ALA) lorsqu'elle ne l'était pas, traitements éventuellement combinés et dans quelques cas complétés par une électrocoagulation. Une récive ou une lésion néoplasique métachrone est survenue dans 17% des cas à 36 mois, retraitée avec succès de la même

manière [10]. Cependant, les résultats publiés de la PDT par ALA dans cette indication restent contradictoires [11,12].

» Les cancers œsophagiens superficiels

Les résultats obtenus dans cette indication, qui mélangent des traitements réalisés, presque toujours avec le Photofrin®, parfois avec le Foscan®, pour des récurrences œsophagiennes superficielles après radiothérapie selon l'AMM et ceux réalisés pour des cancers superficiels non accessibles d'emblée à une autre thérapeutique, ont été rapportés essentiellement par des équipes françaises [13-17]. Une destruction complète est obtenue dans environ 80% des cas, sans différence entre épidermoïde et adénocarcinome. Le caractère profond et parfois transmural de la nécrose obtenue et la très relative rétention sélective du Photofrin® par la tumeur rendent compte de la survenue de complications, exceptionnellement des perforations dans l'arbre bronchique, plus fréquemment des sténoses, notamment chez des patients traités après une radiothérapie. A l'heure actuelle, ce traitement peut être proposé :

- pour des lésions mal limitées, relativement étendues et planes, mal accessibles à une mucosectomie, présumées superficielles (T1N0) au terme d'une exploration écho endoscopique au mieux réalisée avec une mini-sonde de haute fréquence; on sait en effet que l'envahissement de la sous muqueuse entraîne un risque d'extension ganglionnaire d'environ 20%;
- en rattrapage après radiothérapie d'une lésion persistante, récidivante ou métachrone, et en première intention chez des patients inopérables. Les patients aux antécédents de cancers des voies aéro-digestives qui ont un dépistage endoscopique systématique sont l'exemple d'une population volontiers susceptible de bénéficier d'une PDT.

» Les cholangiocarcinomes et les cancers du pancréas non opérables ou non résécables

C'est encore le cas de la majorité de ces cancers, notamment des cholangiocarcinomes qui intéressent le hile hépatique et les voies biliaires intra hépatiques dans 70% des cas (KlatskinIII-IV), d'évolution essentiellement locorégionale et de sombre pronostic à court terme après le diagnostic en l'absence de traitement à visée curatrice. Ils relèvent le plus souvent d'un drainage biliaire palliatif réalisé par voie endoscopique rétrograde ou trans-hépatique, dont l'efficacité conditionne la durée de la survie. Par ces voies d'abord, une PDT peut être réalisée avant la mise en place d'une endoprothèse. Les résultats obtenus dans une étude randomisée par Ortner et al. en 2003 comparant la PDT (photofrin®) + endoprothèse versus drainage simple pour le traitement de cholangiocarcinomes inopérables ont fait l'effet d'un coup de tonnerre qui rend compte pour une grande part de l'effervescence actuelle autour de la PDT [18]. La démonstration d'un allongement très significatif de la survie dans le groupe traité par PDT (493j versus 98j, $p < 0,01$) ouvre en effet une perspective thérapeutique dans une indication fréquente qui en était quasi-complètement dépourvue. La seule réserve tenait à une survie particulièrement médiocre dans le groupe non traité, laissant supposer un drainage inefficace. L'étude de Cheon et al. a cependant confirmé ces résultats en montrant une amélioration de la survie dans le groupe traité versus un groupe non traité dont la survie était plus en accord avec les résultats d'un drainage biliaire efficace (558j versus 288j, $p < 0,02$) [19]. D'autres études prospectives portant sur un petit nombre de patients confirment ces résultats[20,22]. Le traitement par PDT des cancers du pancréas via l'implantation trans-

cutanée de fibres optiques est encore en cours d'évaluation; la faisabilité et l'intérêt potentiel d'une telle prise en charge ont été rapportés par Bown avec le Foscan® [23].

Conclusion

La thérapie photodynamique est une méthode thérapeutique anti cancéreuse originale et très séduisante; après une longue période de doute, un renouveau apparaît grâce à l'apport de nouvelles technologies, notamment au niveau des sources de lumières laser plus accessibles sur le plan financier et technique et aussi par le développement actuel et futur de nouvelles molécules photosensibilisantes plus adaptées aux différentes pathologies cancéreuses et plus sûres; ces nouvelles thérapeutiques devront toutefois faire la preuve de leur efficacité et se situer par rapport aux autres méthodes thérapeutiques.

Références

1. Raab O. Über die wirkung fluoreszierenden stoffen. *Infusaria Z Biol* 1900 39 524.
2. Tappeiner HV, Jesoniek A. Therapeutische versuchi mit fluoreszeirender stoff. *Muchen Med Wehnschr* .
3. Dougherty TJ, Kaufman JE, GoldfarbA. Photoradiation therapy for the treatment of malignant tumors. *Cancer Res*, 1978 38 2628-35.
4. Brault D. Chapitre III-2 Effets photochimiques principes de la photochimiothérapie. In *Encyclopédie des Lasers en Médecine et en Chirurgie*. Padoue PICCIN 1999 p. 215-231.
5. Moan J, Peng Q, Sorensen R, Iani V, Nesland JM. The biophysical foundations of photodynamic therapy. *Endoscopy* 1998 30 387-91.
6. Barr H, Stone N, Rembacken B. Endoscopic therapy for Barrett's oesophagus. *Gut* 2005 54 875-84.
7. Overholt BF, Panjehpour M, Haydek JM. Photodynamic therapy for Barrett's esophagus follow-up in 100 patients. *Gastrointest Endosc* 1999 49 1-7.
8. Overholt BF, Lightdale CJ, Wang, Canto MI, Burdick S et al. Photodynamic therapy with porfimer sodium for ablation of high-grade dysplasia in Barrett's esophagus International, partially blinded, randomized phase III trial. *Gastrointest Endosc* 2005 62 488-98.
9. Pech O, Gossner L, May A, Rabenstein T, Vieth M, Stolte M, et al. Long-term results of photodynamic therapy with 5-aminolevulinic acid for superficial Barrett's cancer and high-grade intraepithelial neoplasia. *Gastrointest Endosc* 2005 62 24-30.
10. Behrens A, May A, Gossner L, GunterE, Pech O, Vieth M, et al. Curative treatment for high-grade intraepithelial neoplasia in Barrett's esophagus. *Endoscopy* 2005 37 999-1005.
11. Peters F, Kara M, Rosmolen W, AaldersM, Ten Kate F, Krishnadath K, et al. Poor results of 5-aminolevulinic acid-photodynamic therapy for residual high-grade dysplasia and early cancer in Barrett esophagus after endoscopic resection. *Endoscopy* 2005 37 418-24.
12. Gossner L, Stolte M, Sroka R, Rick K, May A, Hahn EG et al. Photodynamic ablation of high-grade dysplasia and early cancer in Barrett's esophagus by means of 5-Aminolevulinic Acid. *Gastroenterology* 1998 114 448-55.
13. Hochain P, Ducrotte P, Paillot B, Touchais JY, Thorel JM, Petit A, et al. Photodynamic therapy by coloring laser. Can it represent a therapeutic alternative for small epidermoid cancers of the esophagus *Gastroenterol Clin Biol* 1992 16 552-7.
14. Sibille A, Lambert R, Souquet JC, Sabben G, Descos F. Long term survival after photodynamic therapy for esophageal cancer. *Gastroenterology* 1995 108 337-44.
15. Savary JF, Grosjean P, Monnier P, Fontolliet C, Wagnières G, BraichotteD et al. Photodynamic therapy of early squamous cell carcinomas of the oesophagus. *Endoscopy* 1998 30 258-65.
16. Corti L, Skarlatos J, Boso C. Outcome of patients receiving photodynamic therapy for early esophageal cancer. *Int J Rad Oncol Biol Phys* 2000 47 419-24.
17. Maunoury V, Mordon S, Bulois P, Mirabel X, Hecquet B, Mariette C. Photodynamic therapy for early esophageal cancer. *Digestive and Liver Disease* 2005 37 491-5.
18. Ortner ME, Caca K, Berr F, LiebetruhlJ, Mansmann U, Huster D, et al. Successful photodynamic therapy for nonresectable cholangiocarcinoma a randomized prospective study. *Gastroenterology* 2003 125 1355-63.
19. Cheon YK, Cho YD, Baek SH, Cha SW, Moon JH, Kim YS, et al. Comparison of survival of advanced hilar cholangiocarcinoma after biliary drainage alone versus photodynamic therapy with external drainage. *Korean J Gastroenterol* 2004 44 280-7.
20. Wieldmann M, Berr F, Schiefke I, Witzigmann H, Kohlhaw K, MössnerJ, Caca K. Photodynamic therapy in patients with non-resectable hilar cholangiocarcinoma 5-year follow-up of a prospective phase II study. *Gastrointest Endosc* 2004 60 68-75.
21. Shim CS, Cheon YK, Cha SW, Bhandari S, Moon JH, Cho YD et al. Prospective study of the effectiveness of percutaneous transhepatic photodynamic therapy for advanced bile duct cancer and the role of intraductal ultra-sonography in response assessment. *Endoscopy* 2005 37 425-33.
22. Zoepf T, Jakobs R, Arnold JC, Apel D, Riemann JF. Palliation of nonresectable bile duct cancer improved survival after photodynamic therapy. *Am JGastroenterol* 2005 100 (11) 2426-30.
23. Bown SG, Rogowska AZ, Whitelaw DE, Lees WR, Lovat LB, Ripley P, et al. Photodynamic therapy for cancer of the pancreas. *Gut* 2002 50 549-57.

Par : M.I